



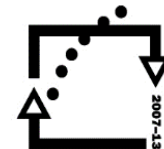evropský  
sociální  
fond v ČR



EVROPSKÁ UNIE



MINISTERSTVO ŠKOLSTVÍ,  
MLÁDEŽE A TĚLOVÝCHOVY



OP Vzdělávání  
pro konkurenceschopnost

INVESTICE DO ROZVOJE VZDĚLÁVÁNÍ

Vypracovala: MUDr. Irena Krábková

**PÁTEŘNÍ MÍCHA**

# PÁTEŘNÍ MÍCHA - MEDULLA SPINALIS

- ✘ leží v páteřním kanálu
- ✘ horní konec: velký týlní otvor
- ✘ dolní konec: u L2, dále svazek nervových vláken: cauda aequina
- ✘ délka asi 45cm
- ✘ mícha krční, hrudní, bederní
- ✘ přední a zadní hluboký zářez ji dělí na 2 poloviny

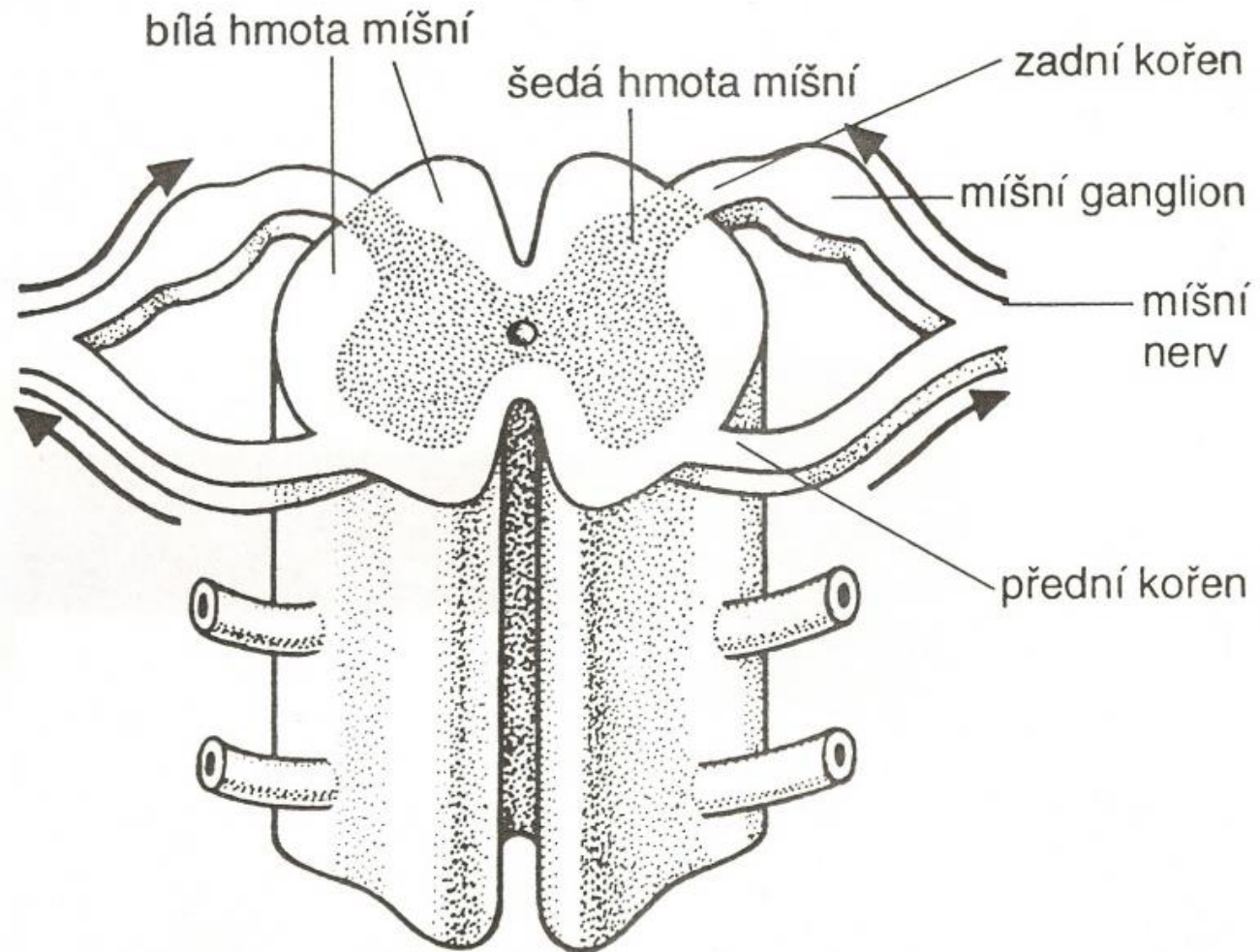
# ŘEZ MÍCHOU

---

## 1. šedá hmota míšňí

- × uvnitř, ve středu míšňí kanálek
- × složení: nervové buňky, které vytvářejí shluky - jádra
- × vybíhá v předňí a zadňí míšňí rohy
- × předňí rohy: motorická jádra, z nich vybíhají motorická vlákna, vytvářejí předňí míšňí kořeny
- × zadňí rohy míšňí: jádra, u kterých končí senzitivňí vlákna, zadňí míšňí kořeny
- × postranní spojovací úseky: jádra, z nichž vystupují vegetativňí vlákna, přidávají se k míšňím nervům

# ŘEZ MÍCHOU



---

## 2. bílá hmota míšň

- ✘ plášť míchy, nervová vlákna, svazky vláken tvoří nervové dráhy:
- ✘ přední provazce: vlákna motorická, sestupná, při poškození – poruchy hybnosti
- ✘ zadní provazce : vlákna senzitivní, vzestupná, při poškození – poruchy citlivosti
- ✘ postranní provazce: oba typy drah, při poškození: smíšené poruchy

# FUNKCE PÁTEŘNÍ MÍCHY

- ✘ převodní - spojení nižších a vyšších oddílů CNS a jednotlivých úseků míchy
- ✘ reflexní – řízení na základě reflexního oblouku (receptor, dostředivá dráha, CNS, odstředivá dráha, výkonný orgán),
  - patelární reflex
  - vyprazdňování močového měchýře, konečníku, funkce pohl. orgánů, klidové napětí ve svalech...

# MÍŠNÍ NERVY

---

- ✘ nervy smíšené (motorická, sensitivní, vegetativní vlákna)
- ✘ dělení podle místa výstupu z páteřního kanálu
- ✘ krční nervy: 8 párů, nad C1 – C7 (hlava, krk, horní končetina – plexus brachialis, pro bránici: n. phrenicus)
- ✘ hrudní nervy: 12 párů, mezi Th1-12 (mezižeberní svaly, kůže hrudníku a zad)

- 
- ✘ bederní nervy: 5 párů, mezi L1-L5 (kůže a svaly břicha, pánve, stehen, zevních pohl. orgánů, pleteň plexus lumbalis – nervus femoralis)
  - ✘ křížové nervy: 5 párů, mezi S1-S5 (kůže a svaly hýždí, dolních končetin, hráze, plexus sacralis – nervus ischiadicus, sedací nerv)
  - ✘ kostrční nervy: 1 pár funkčně bezvýznamný

## Zdroje:

ČIHÁK, Radomír, GRIM, Miloš, ed. a FEJFAR, Oldřich, ed. *Anatomie*. 3., upr. a dopl. vyd. Praha: Grada, 2011- . sv. ISBN 978-80-247-3817-8.

DYLEVSKÝ, Ivan, TROJAN, Stanislav a KAPRAS, Jan. *Somatologie*. Vyd. 2. Praha: Avicenum, 1990. 2 sv. (271, 311 s.). Učebnice pro střední zdravotnické školy. ISBN 80-201-0039-3.