



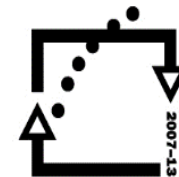
evropský  
sociální  
fond v ČR



EVROPSKÁ UNIE



MINISTERSTVO ŠKOLSTVÍ,  
MLÁDEŽE A TĚLOVÝCHOVY



OP Vzdělávání  
pro konkurenceschopnost

INVESTICE DO ROZVOJE VZDĚLÁVÁNÍ

# Svaly končetin

Autor: PhDr. Václava Holubová

# Svaly horní končetiny

( mm.membri superioris)

## 1. Svaly ramenní

m. deltoideus (abdukce)

## 2. Svaly paže

- přední skupina (flexe v loketním kloubu)

m. biceps brachii

m. brachialis

m. coracobrachialis

- zadní skupina (extenze v loketním kloubu)

m. triceps brachii

### 3. Svaly předloktí

- přední skupina (flexe ruky)
  - m. pronator teres
  - m. flexor carpi radialis
  - m. palmaris longus
- laterální skupina (supinace, flexe)
  - m. brachioradialis
- zadní skupina (extenze ruky)
  - m. extensor carpi ulnaris

## 4. Svaly ruky

- skupina palcových svalů
- skupina malíkových svalů
- skupina interoseálních svalů

# Svaly dolní končetiny

( mm. membri inferiores)

## 1. Svaly kyčelního kloubu

m. gluteus maximus

m. gluteus medius

m. gluteus minimus

Inervace – n. ischiadicus

## 2. Stehenní svaly

- přední skupina

m. sartorius

m. quadriceps femoris

(upíná se na tuberisitas tibie, jednotlivé hlavy – m.rectus femoris, m.vastus lateralis, m.vastus medialis, m. vastus intermedius)

- mediální skupina

m. adductor magnus

m. adductor brevis

m. adductor longus

- zadní skupina

m. biceps femoris

m. semitendinosus

m. semimembranosus

(fossa poplitea – jáma zákolenní, a.poplitea, v.poplitea, v.saphena parva, n. tibialis)

### 3. Svaly bérce

- přední skupina

  - m. tibialis anterior

  - m. extensor digitorum longus

- laterální skupina

  - m. peronaeus longus

- zadní skupina

  - m. triceps surae** (m. gastrocnemius – caput mediale, caput laterale, m. soleus, úpon – tendo calcaneus- Achilova šlacha)

## 4. Svaly nohy

- skupina dorzální
- skupina plantární
- skupina interoseálních svalů

# Otázky a úkoly pro opakování

1. Na modelu najděte jednotlivé svaly horní končetiny.
2. Na modelu najděte jednotlivé svaly dolní končetiny.
3. Zjistěte jednotlivé svaly pro aplikaci injekcí do svalu.
4. Které útvary se nachází ve fossa poplitea.
5. Jaká kost se nachází ve šlaše čtyřhlavého svalu stehenního?

# Zdroje

- **MUDr. Turková Zuzana, Somatologie 1 SCIENTIA MEDICA 1995, ISBN- 80-85526-4-9**
- **Prof. MUDR. Radomir Čihák, DrSc. Anatomie 1, Avicenum Praha 1987**