

STŘEDNÍ ZDRAVOTNICKÁ ŠKOLA A VYŠŠÍ ODBORNÁ ŠKOLA ZDRAVOTNICKÁ ŽĎÁR NAD SÁZAVOU



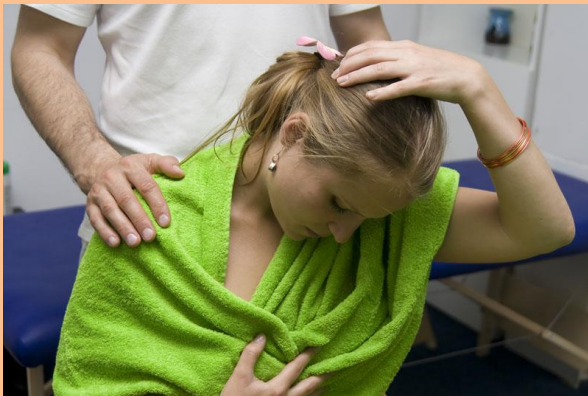SYMPTOMATOLOGIE A DIAGNOSTIKA

Mgr. Pavlína Lysá

SYMPTOMY HLAVY
A
OBLIČEJOVÉ ČÁSTI

HLAVA

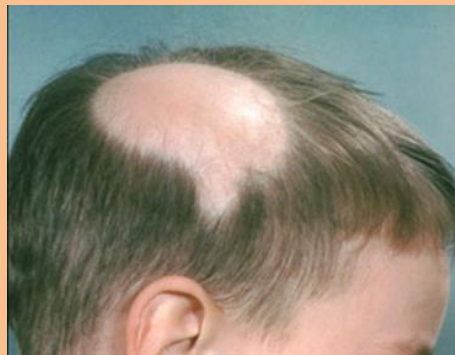- Lebka – tvar, velikost



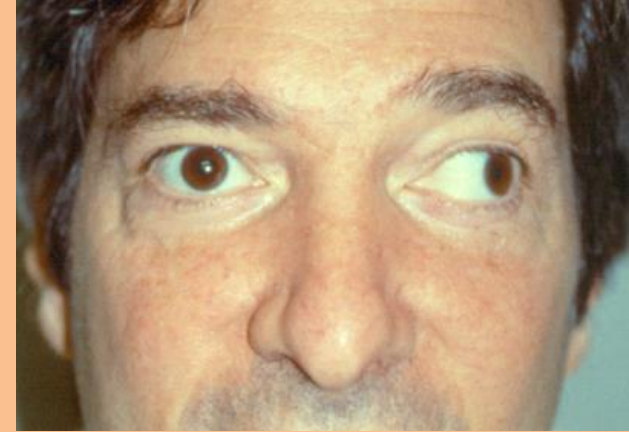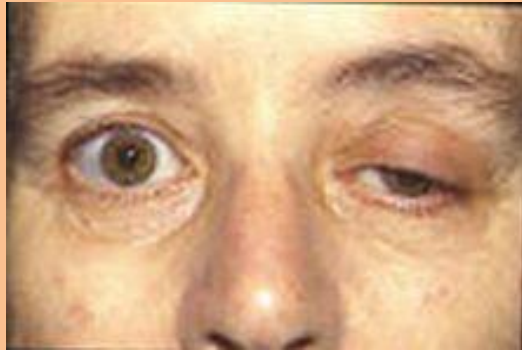- Pohyb hlavy



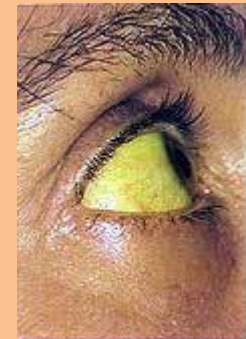- Vlasatá část



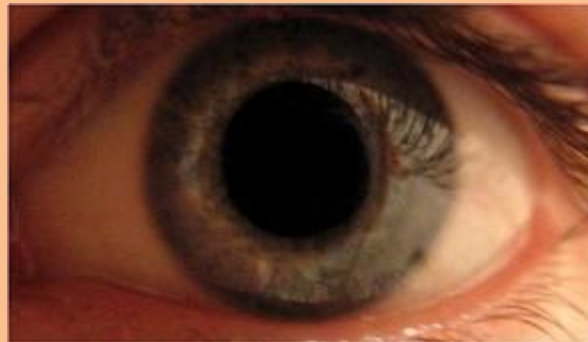
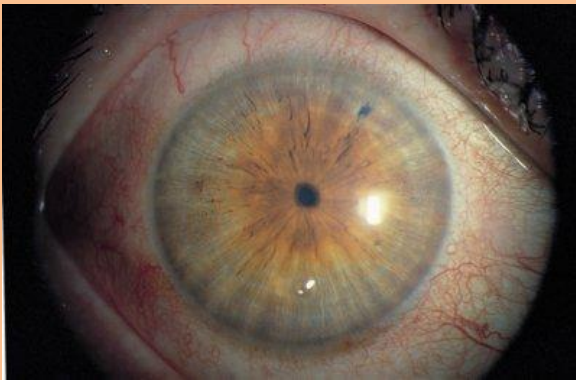OKO A JEHO OKOLÍ



- Víčka
- Spojivky
- Obočí

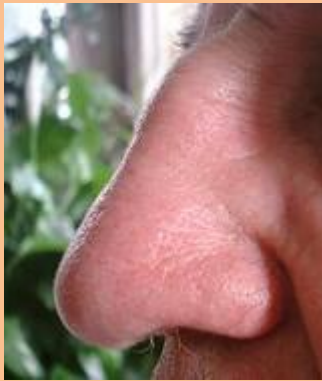

- Nadočnicové oblouky – akromegalie

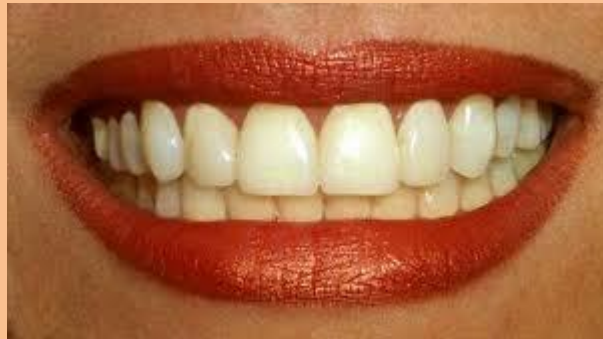

NOS

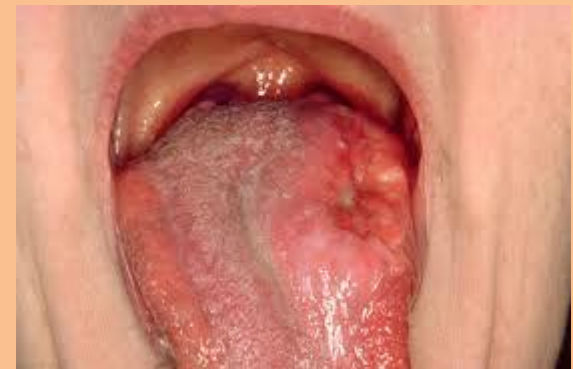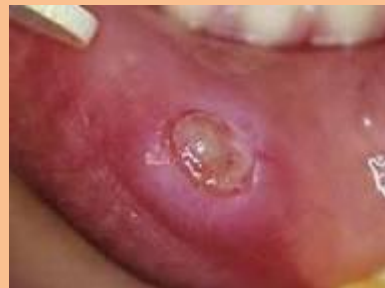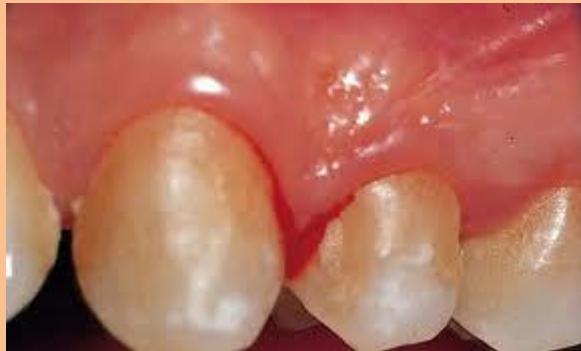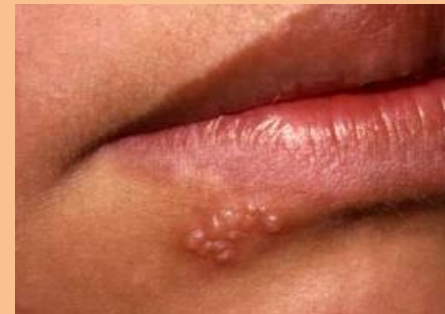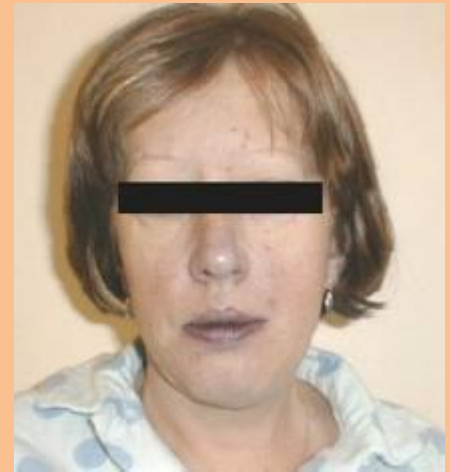- je přiměřené velikosti a tvaru, symetrický, volně průchodný, bez sekrece.



RTY A DUTINA ÚSTNÍ

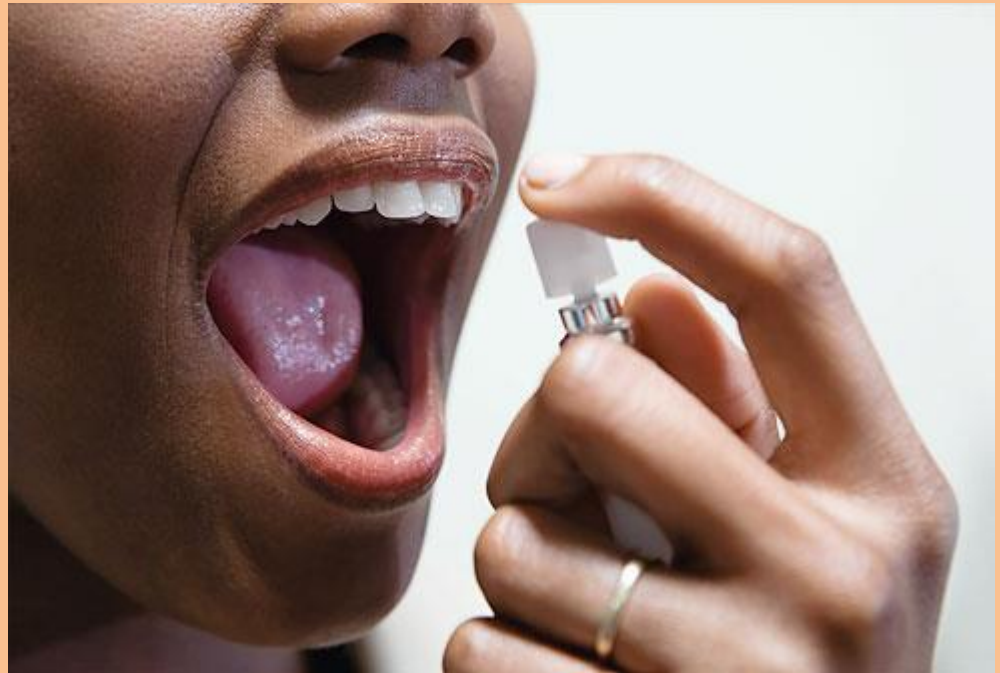

- Rty
- Jazyk
- Sliznice
- Dáseň
- Zuby



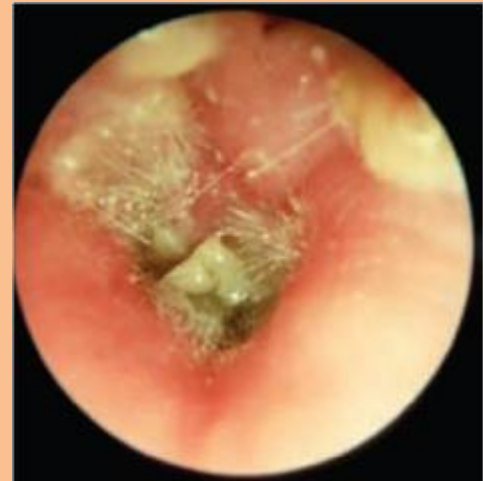DUTINA ÚSTNÍ

- **zápach z úst** - foetor ex ore
 - aceton - zvýšená glykémie
 - amoniak - urémie
 - hnilobný - angína



UŠNÍ BOLTCE

- jsou charakteristického tvaru, zevní zvukovod bez výtoku, tlak a poklep nejsou bolestivé.
- boltce - exémy na kůži
- sekret ve zvukovodu souvisí se zánětem zvukovodu nebo s otitidou



UŠNÍ BOLTCE

- krvácení ze zvukovodu je obvykle traumatického původu
- bolestivost projevující se tahem za boltec, tlakem na tragus a poklepem na processus mastoideus svědčí pro otitidu nebo mastoiditidu.



ZDROJE

- http://www.google.cz/imgres?q=NOS&hl=cs&sa=X&biw=1241&bih=584&tbm=isch&prmd=imvns&tbnid=mgx9EVVrihk5rM:&imgrefurl=http://srand.a.kdecoje.cz/srandovni_obrazky/i583-Nahradni-nos.html&docid=rZyDgdzG6NQbDM&imgurl=http://sranda.kdecoje.cz/obrazek/nahradni_nos.jpg&w=480&h=360&ei=Zx9YUL2uMIXRhAeqmIHYDg&zoom=1&iact=hc&vpx=226&vpy=261&dur=883&hovh=194&hovw=260&tx=121&ty=75&sig=111054681838207290101&page=2&tbnh=134&tbnw=200&start=10&ndsp=28&ved=1t:429,r:8,s:10,i:198
- <http://i.iinfo.cz/rs2/389/masaz-sije-04-1.jpg>
- <http://www.aad.org/Image%20Library/For%20the%20Public/Dermatology%20A%20-%20Z/alopecia-areata-boy.jpg?code=a053549f-976f-458b-8125-bd734c0dc721>
- [http://www.aptonline.org/catalog.nsf/vBillboardByIDNumberID/28707-3/\\$FILE/aMRB3.jpg](http://www.aptonline.org/catalog.nsf/vBillboardByIDNumberID/28707-3/$FILE/aMRB3.jpg)
- http://sranda.kdecoje.cz/obrazek/nahradni_nos.jpg

- <http://www.google.cz/imgres?q=NOS&hl=cs&sa=X&biw=1241&bih=584&tbm=isch&prmd=imvns&tbnid=tW2PShgRbK9PmM:&imgrefurl=http://cs.wikipedia.org/wiki/Nos&docid=B6dikFAPZ21TVM&imgurl=http://upload.wikimedia.org/wikipedia/commons/thumb/f/fc/Neus1.jpg/200px-Neus1.jpg&w=200&h=236&ei=Zx9YUL2uMIXRhAeqmIHYDg&zoom=1&iact=hc&vpx=139&vpy=228&dur=650&hovh=179&hovw=151&tx=69&ty=47&sig=111054681838207290101&page=1&tbnh=168&tbnw=142&start=0&ndsp=10&ved=1t:429,r:0,s:0,i:139>
-
- http://m1.aimg.sk/tahaky/d_6919_4001.jpg
- <http://www.google.cz/imgres?q=u%C5%A1n%C3%AD+boltec&hl=cs&sa=X&biw=1241&bih=584&tbm=isch&prmd=imvns&tbnid=JfHwHsXWI7QyjM:&imgrefurl=http://www.zdravkaruska.estranky.cz/fotoalbum/fyzikalni-vysetreni/vysetreni-usniho-boltce.jpg.html&docid=2Dx5D5ukY8IYXM&imgurl=http://www.zdravkaruska.estranky.cz/img/mid/19/vysetreni-usniho-boltce.jpg&w=460&h=336&ei=oyBYUKrGKMa3hQfewoDQBQ&zoom=1&iact=hc&vpx=563&vpy=291&dur=606&hovh=167&hovw=226&tx=156&ty=163&sig=111054681838207290101&page=1&tbnh=122&tbnw=160&start=0&ndsp=23&ved=1t:429,r:12,s:0,i:110>
-
-

<http://www.google.cz/imgres?q=z%C3%A1pach+z+%C3%BAst&num=10&hl=cs&biw=1241&bih=584&tbnid=LPvUXYFkwri6eM:&imgrefurl=http://www.vitalia.cz/katalog/nemoci/zapach-z-ust/&docid=v9-8bIEVQvTBUM&imgurl=http://i.iinfo.cz/images/20/zapach-z-ust-halitoza.jpg&w=493&h=335&ei=-SFYUIztMNSzhAfAzIHQDw&zoom=1&iact=hc&vpx=931&vpy=180&dur=2606&hovh=186&hovw=272&tx=162&ty=101&sig=111054681838207290101&sqi=2&page=1&tbnh=116&tbnw=156&start=0&ndsp=22&ved=1t:429,r:6,s:0,i:88>

<http://www.hpl.sk/ochoreli-ste/choroby/zapal-str-ucha>

http://www.google.cz/imgres?q=POLOHA+HLAVY+NA+STRANU&num=10&hl=cs&biw=1241&bih=584&tbnid=fjhlKvey0u4_TM:&imgrefurl=http://www.vitalia.cz/clanky/namasirujte-se-doma-masaz-sije/&docid=jymCC96WOMvqfM&imgurl=http://i.iinfo.cz/rs2/389/masaz-sije-04-1.jpg&w=800&h=533&ei=TSRYUK7YAYSxhAflU4DIDQ&zoom=1&iact=hc&vpx=936&vpy=193&dur=420&hovh=181&hovw=271&tx=224&ty=67&sig=111054681838207290101&sqi=2&page=1&tbnh=123&tbnw=160&start=0&ndsp=22&ved=1t:429,r:7,s:0,i:91

<http://www.google.cz/imgres?q=MR.BEAN&hl=cs&biw=1241&bih=584&tbm=isch&tbnid=HZBitZ4ZCTzpAM:&imgrefurl=http://welovestyles.com/mr-bean-biography/&docid=i-y67aOnn0MM5M&imgurl=http://welovestyles.com/wp-content/gallery/mr-bean/a.aaa-Mr-Bean-is-awesome..jpg&w=270&h=300&ei=PyVYUJuwJ5OXhQe7v4DYBA&zoom=1&iact=hc&vpx=387&vpy=219&dur=2806&hovh=238&hovw=213&tx=108&ty=90&sig=111054681838207290101&page=1&tbnh=172&tbnw=156&start=0&ndsp=13&ved=1t:429,r:2,s:0,i:129>

http://www.google.cz/imgres?q=ALOPECIE&hl=cs&biw=1241&bih=584&tbm=isch&tbnid=wi_kRou9IgmO3M:&imgrefurl=http://www.aad.org/skin-conditions/dermatology-a-to-z/alopecia-areata&docid=vfG_p14hPnhjDM&imgurl=http://www.aad.org/Image%252520Library/For%252520the%252520Public/Dermatology%252520A%252520-%252520Z/alopecia-areata-boy.jpg%253Fcode%253Da053549f-976f-458b-8125-bd734c0dc721&w=369&h=287&ei=dyVYUPDYC4ixhAe0qoGIBA&zoom=1&iact=hc&vpx=222&vpy=284&dur=403&hovh=150&hovw=198&tx=139&ty=99&sig=111054681838207290101&page=1&tbnh=120&tbnw=160&start=0&ndsp=21&ved=1t:429,r:8,s:0,i:95

<http://www.google.cz/imgres?q=strabismus&num=10&hl=cs&biw=1241&bih=584&tbm=isch&tbnid=yboFGWattg8dAM:&imgrefurl=http://www.postoconnorkadrmass.com/common-eye-problems/strabismus-eye-turn.html&docid=zFHOrY-9Oei1qM&imgurl=http://www.postoconnorkadrmass.com/graphics/Graphic%25252059.jpg&w=400&h=281&ei=oiVYUKt6zYiFB9SAgYgG&zoom=1&iact=hc&vpx=576&vpy=181&dur=8939&hovh=189&hovw=269&tx=173&ty=109&sig=111054681838207290101&sqi=2&page=1&tbnh=120&tbnw=170&start=0&ndsp=21&ved=1t:429,r:3,s:0,i:79>

http://www.google.cz/imgres?q=mioza&num=10&hl=cs&biw=1241&bih=584&tbm=isch&tbnid=L5zJKAT9LSPOaM:&imgrefurl=http://www.zdravstvena.info/vsznj/razsirjene-zenice-zoene-zenice-zenici-oblike-zenic-mioza-midriaza/&docid=1TSt_ylQ0zyl5M&imgurl=http://www.zdravstvena.info/vsznj/wp-content/uploads/2010/04/mioza-zozenje-zenice.jpg&w=400&h=260&ei=qiZYUOPRDSPJhAenglHoBg&zoom=1&iact=hc&vpx=84&vpy=187&dur=457&hovh=141&hovw=209&tx=160&ty=90&sig=111054681838207290101&sqi=2&page=1&tbnh=110&tbnw=151&start=0&ndsp=23&ved=1t:429,r:0,s:0,i:70

http://www.google.cz/imgres?q=mydri%C3%A1za&hl=cs&biw=1241&bih=584&tbm=isch&tbnid=VT2OQlCWNJG-eM:&imgrefurl=http://www.osetrovatelstvi.eu/index.php/klinicka-propedeutika/13-klinicka-propedeutika/75-fyzikalni-vysetreni&docid=4oxY2lagxR346M&imgurl=http://nd02.jxs.cz/294/373/f274a5c7bd_58519939_o2.png&w=642&h=368&ei=xyZYUK6QK5CBhQezioCYCg&zoom=1&iact=hc&vpx=229&vpy=196&dur=482&hovh=159&hovw=276&tx=170&ty=81&sig=111054681838207290101&page=1&tbnh=86&tbnw=149&start=0&ndsp=21&ved=1t:429,r:1,s:0,i:73

http://cs.wikipedia.org/wiki/Myasthenia_gravis

http://www.google.cz/imgres?q=akromegalie&num=10&hl=cs&biw=1241&bih=584&tbnid=BTTowooHAt9kLM:&imgrefurl=http://www.akromegalie.cz/galerie-slavnych/rondo-hatton-122&docid=DROKMZt3NyEqdM&imgurl=http://www.akromegalie.cz/dbpic/rondo_hatton-190&w=190&h=210&ei=GSdYUOOSOMuShgec6oGIDg&zoom=1&iact=hc&vpx=149&vpy=314&dur=213&hovh=169&hovw=152&tx=77&ty=146&sig=111054681838207290101&sqi=2&page=1&tbnh=168&tbnw=152&start=0&ndsp=12&ved=1t:429,r:6,s:0,i:103

Číslo projektu: **CZ.1.07/1.5.00/34.0328**

Název materiálu: **SYMPTOMATOLOGIE A DIAGNOSTIKA**

Vyučovací předmět: **Somatologie, biologie,
ošetřovatelství, klinická propedeutika, první pomoc**

Datum tvorby: **2013**