

STŘEDNÍ ZDRAVOTNICKÁ ŠKOLA A VYŠŠÍ ODBORNÁ ŠKOLA ZDRAVOTNICKÁ ŽĎÁR NAD SÁZAVOU



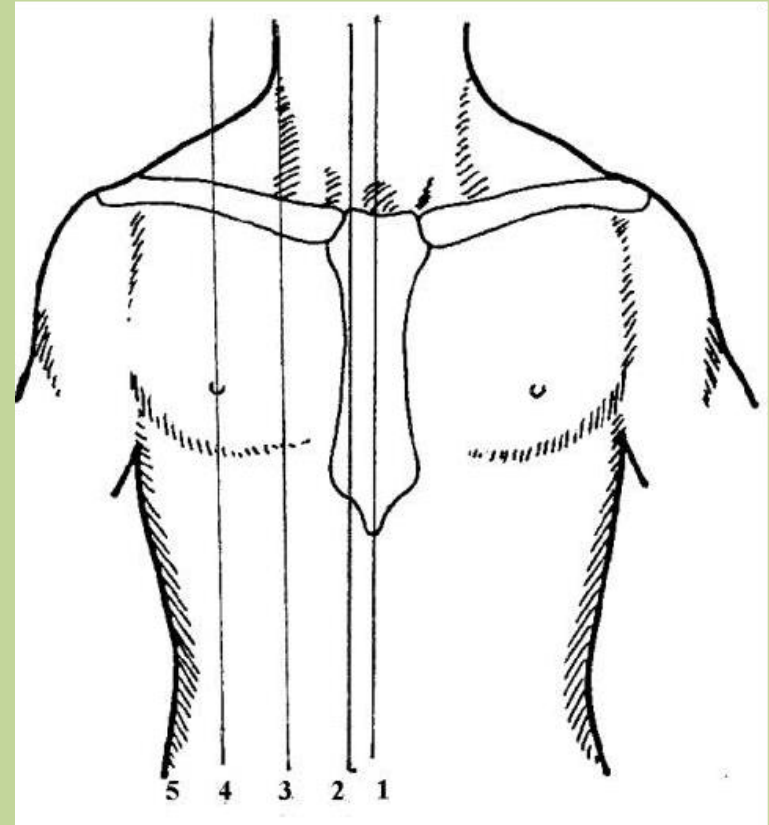
SYMPTOMATOLOGIE A DIAGNOSTIKA

Mgr. Pavlína Lysá

SYMPTOMY HRUDNÍK

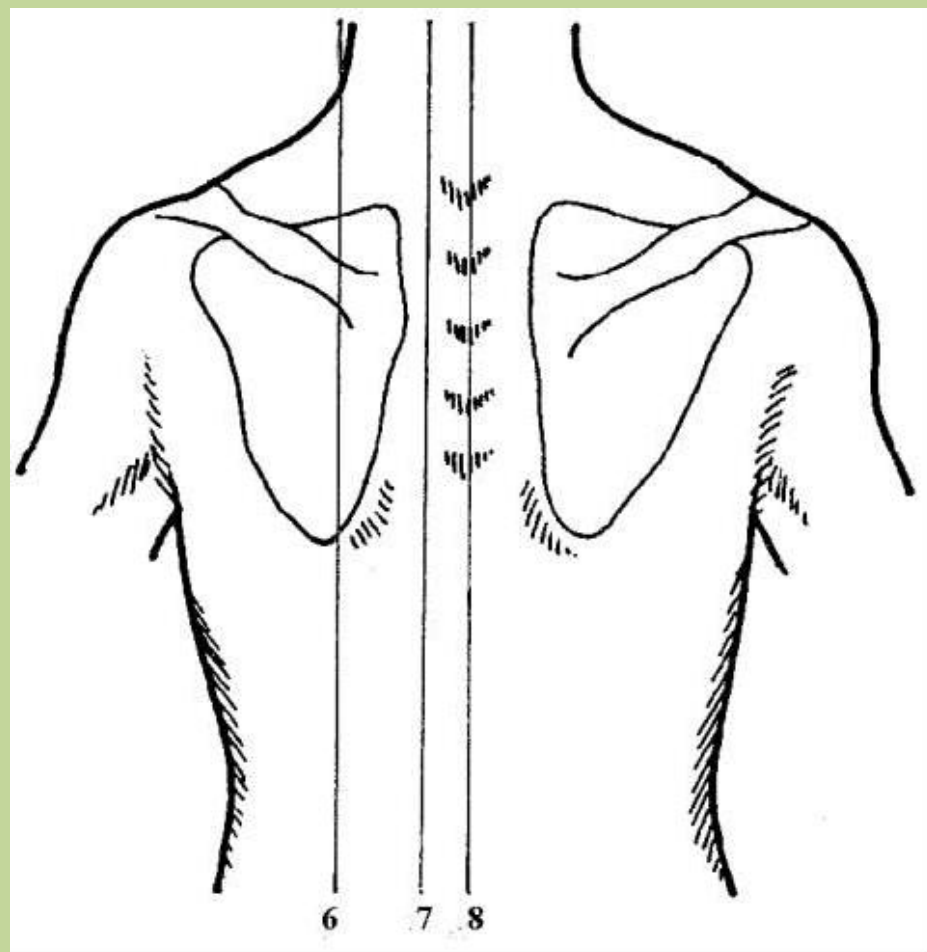
POPIS HRUDNÍKU

- 1. Přední střední čára
- 2. Sternální čára
- 3. Parasternální čára
- 4. Medioklavikulární čára
- 5. Axilární čára

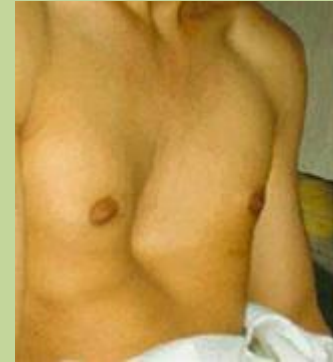
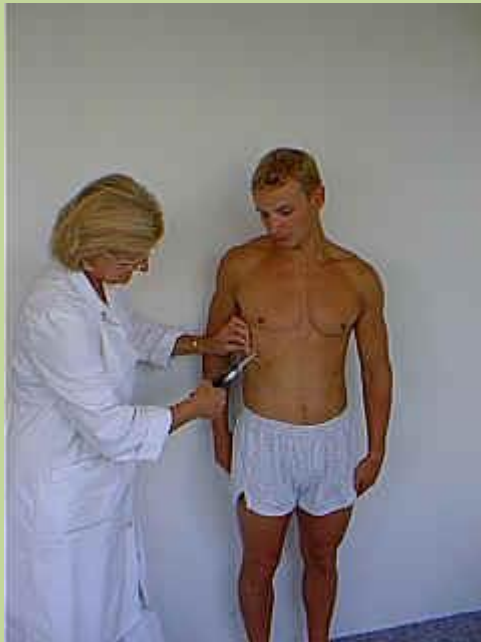
POPIS HRUDNÍKU


- 6. Skapulární čára
- 7. Paravertebrální čára
- 8. Zadní střední čára



TVAR HRUDNÍKU

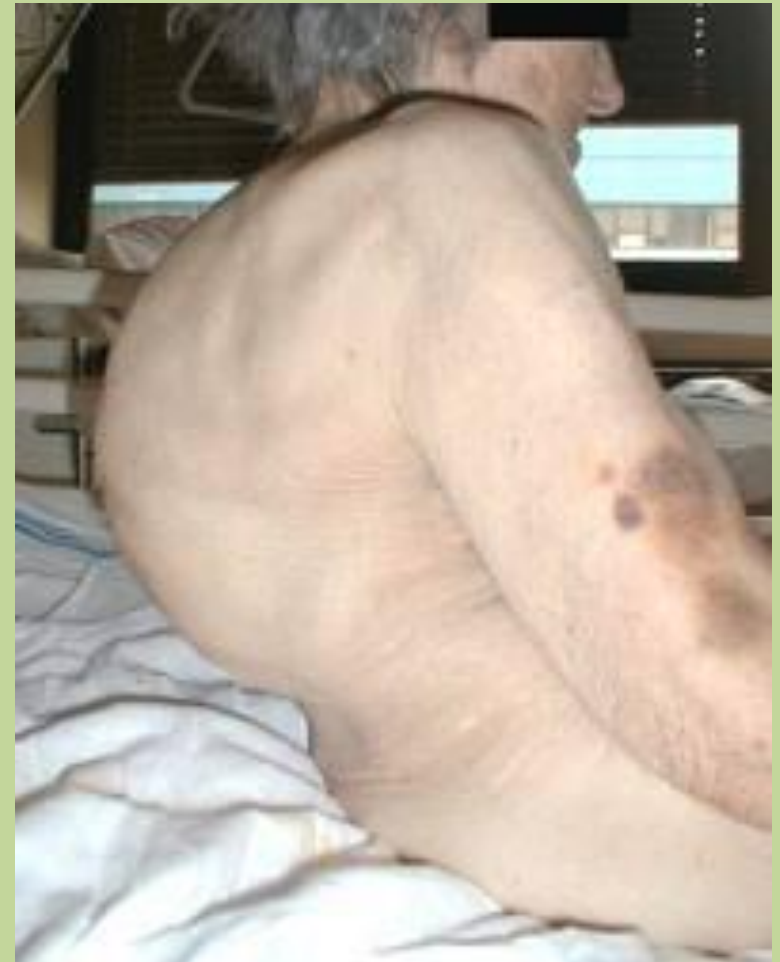
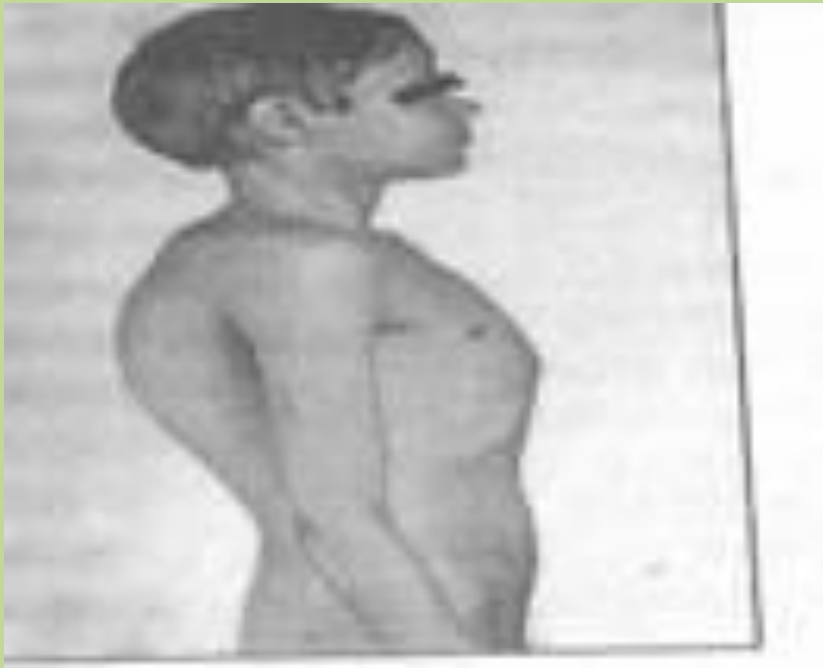
TVAR HRUDNÍKU – ASTENICKÝ TYP

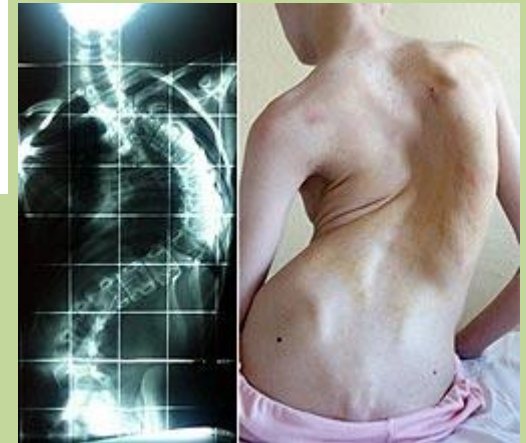
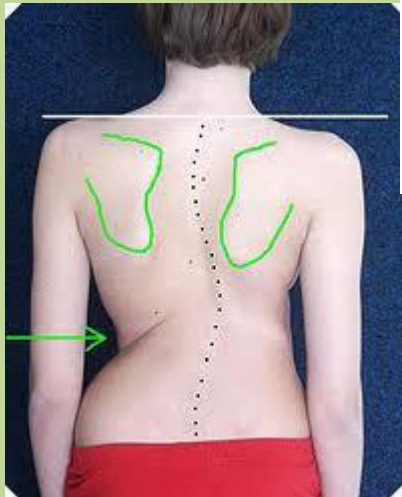
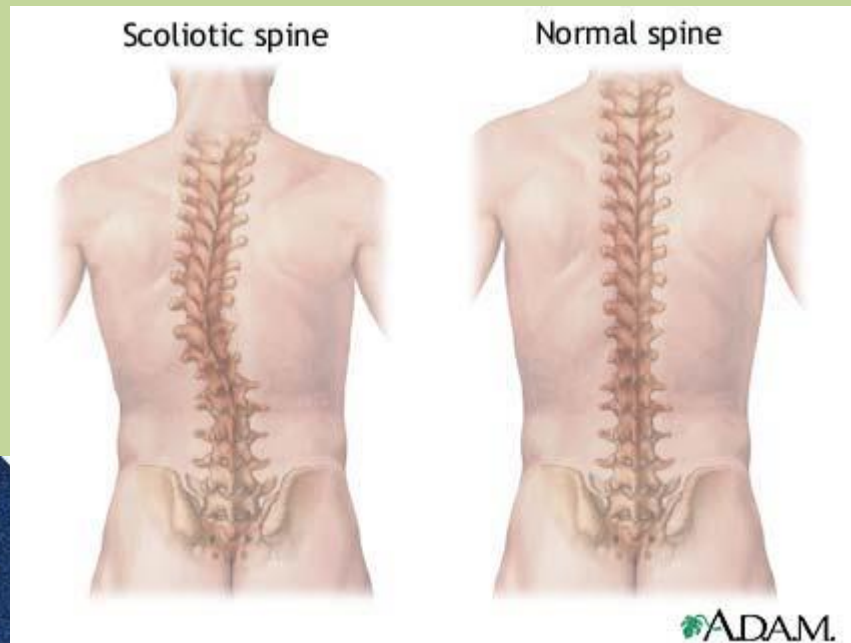


TVAR HRUDNÍKU - SOUDKOVITÝ

- CHOPN, CYSTICKÁ FYBROZA



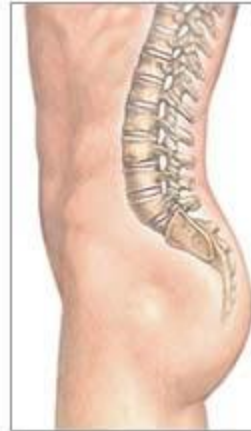SKOLIÓZA



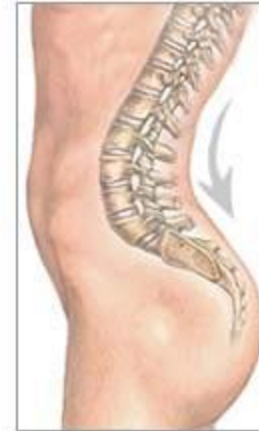LORDÓZA



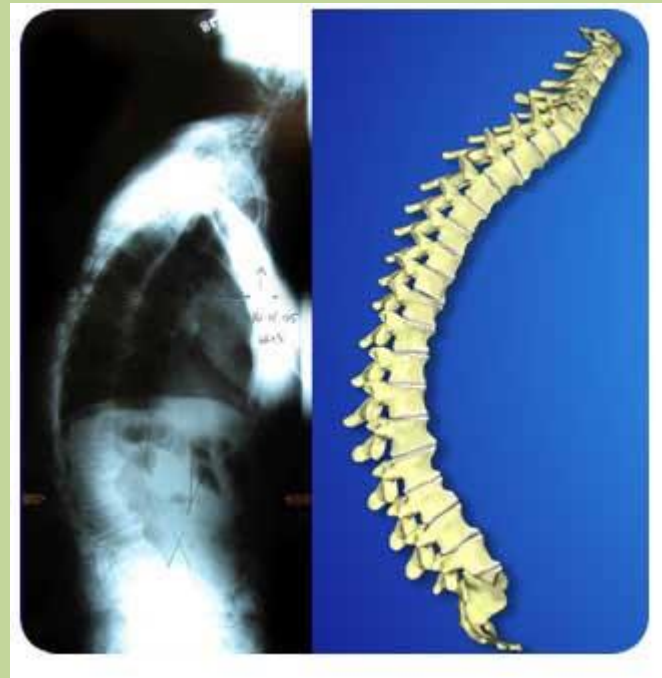
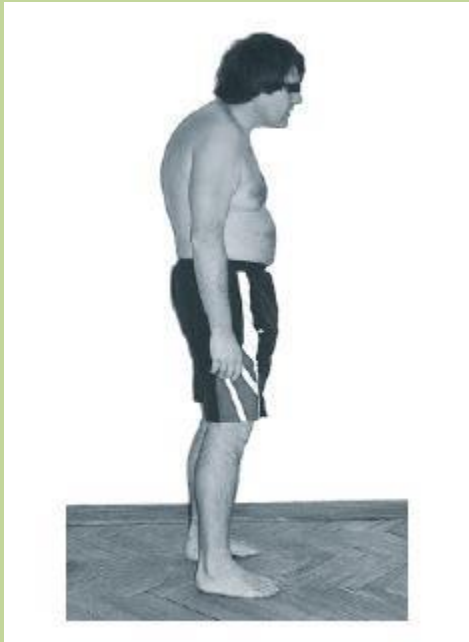
Prirodzená lordóza



Drieková hyperlordóza



KYFÓZA

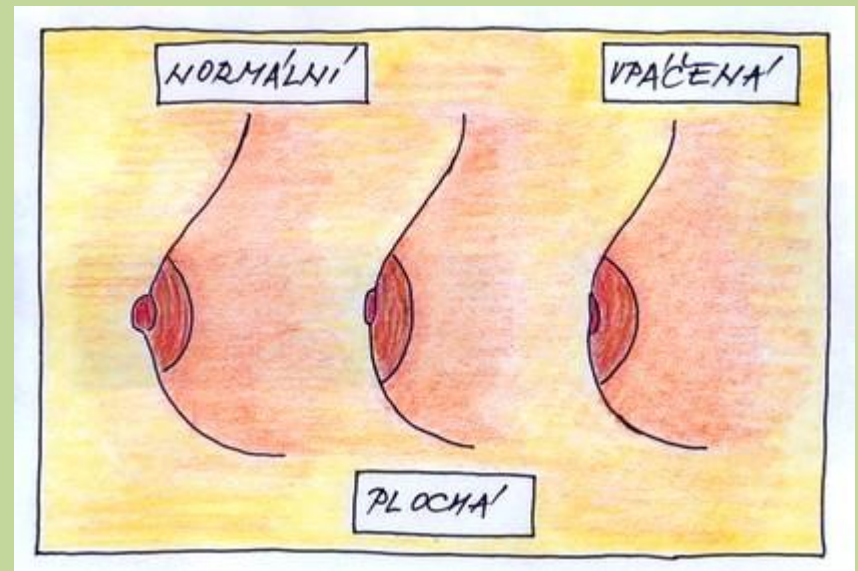
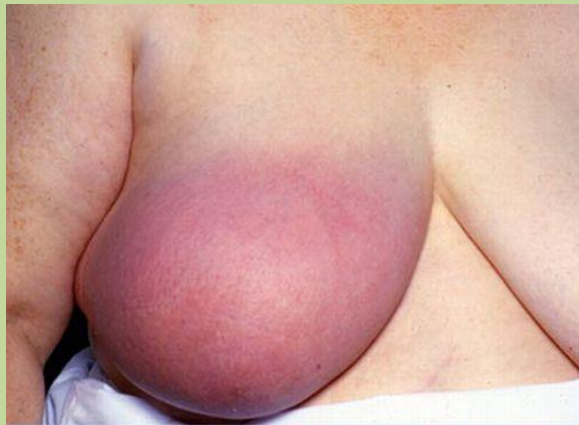
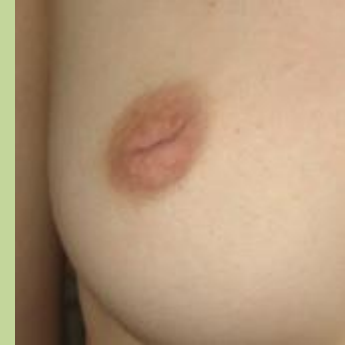
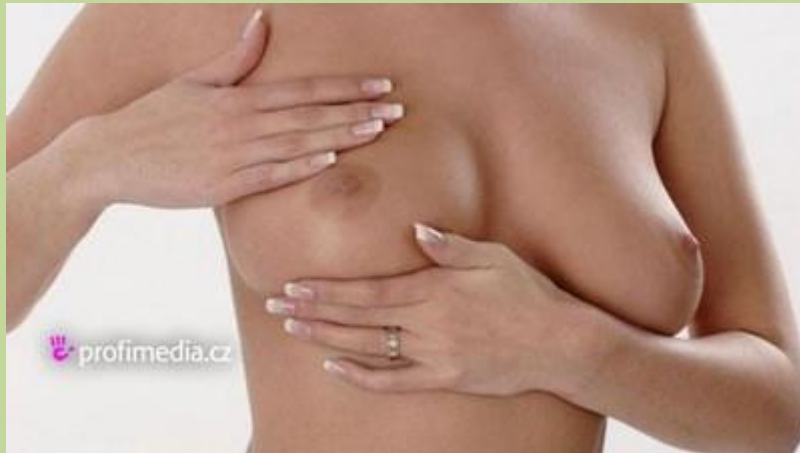DÝCHACÍ POHYBY

- normopnoe 16-24 dechů ***eupnoe***
- ***tachypnoe*** - zrychlené
- ***bradypnoe*** – zpomalené
- ***apnoe*** - zástava
- ***dyspnoe*** - obtížné

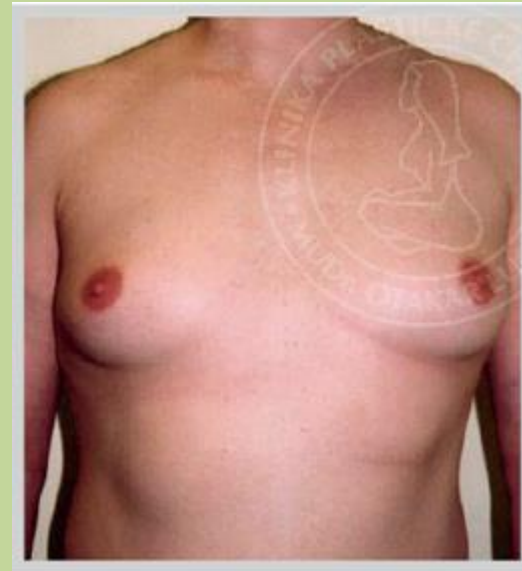PRSA

Tvar, barva, symetrie, bradavky, tekutina....



PRSA

- vyšetření i u mužů - GYNEKOMASTIE



ZDROJE

- http://www.google.cz/imgres?q=hrudn%C3%ADk&num=10&hl=cs&biw=1241&bih=584&tbm=isch&tbnid=ZdNREfDIJoLjiM:&imgrefurl=http://www.eamos.cz/amos/kat_tv/externi/antropomotorik/morfologicka_stavba/stranky/tel_slozeni.htm&docid=Y-dr6T8CKkgcRM&imgurl=http://www.eamos.cz/amos/kat_tv/externi/antropomotorik/images/rasa10zebro.jpg&w=240&h=320&ei=iDIYUMG9D6bd4QTM4oDQBQ&zoom=1&iact=hc&vpx=107&vpy=218&dur=3015&hovh=257&hovw=192&tx=147&ty=133&sig=111054681838207290101&sqi=2&page=1&tbnh=167&tbnw=125&start=0&ndsp=12&ved=1t:429,r:6,s:0,i:103

http://www.kidsdoc.at/cz/vpaceny_hrudnik.html

http://www.google.cz/imgres?q=OB%C3%89ZN%C3%8D+hrudn%C3%ADk&hl=cs&biw=1241&bih=584&tbm=isch&tbnid=dY0sK2KHHV5mM:&imgrefurl=http://revue.idnes.cz/nemecky-tloustik-zasedl-v-hadce-manzelku-fp3-/lidicky.aspx%3Fc%3DA080207_115653_kuriozity_bih&docid=NP-Q5a5ZG04QDM&imgurl=http://i.idnes.cz/07/083/gal/MBB1d5d69_16516289.jpg&w=280&h=400&ei=bDpYUODVJMWyhAezzYGwCQ&zoom=1&iact=hc&vpx=303&vpy=205&dur=1312&hovh=269&hovw=189&tx=137&ty=128&sig=111054681838207290101&page=1&tbnh=127&tbnw=89&start=0&ndsp=21&ved=1t:429,r:8,s:0,i:95

<http://www.google.cz/imgres?q=soudkovit%C3%BD+hrudn%C3%ADk&num=10&hl=cs&biw=1241&bih=584&tbm=isch&tbnid=1qyLLISGDHmVM:&imgrefurl=http://int-prop.lf2.cuni.cz/zof/vysetreni/hrudnik.htm&docid=5ge1D7ldNzjXLM&imgurl=http://int-prop.lf2.cuni.cz/foto/005/pic00047.jpg&w=419&h=531&ei=tjtYUMSIFMe1hAfHq4HYDg&zoom=1&iact=hc&vpx=204&vpy=145&dur=3102&hovh=253&hovw=200&tx=116&ty=176&sig=111054681838207290101&sqi=2&page=1&tbnh=113&tbnw=94&start=0&ndsp=23&ved=1t:429,r:1,s:0,i:73>

<http://janinka152.sweb.cz/>

<http://www.google.cz/imgres?q=skoli%C3%B3za&num=10&hl=cs&biw=1241&bih=584&tbm=isch&tbnid=J-jhW5-ug7DbrM:&imgrefurl=http://www.studioprotebe.cz/sco.html&docid=hJ4GoiqMdaaQM&imgurl=http://www.studioprotebe.cz/images/scolio.jpg&w=250&h=310&ei=PT1YULq7BMr04QSPx4GoBg&zoom=1&iact=hc&vpx=97&vpy=250&dur=441&hovh=201&hovw=162&tx=110&ty=240&sig=111054681838207290101&sqi=2&page=1&tbnh=120&tbnw=96&start=0&ndsp=24&ved=1t:429,r:16,s:0,i:120>

http://www.google.cz/imgres?q=skoli%C3%B3za&num=10&hl=cs&biw=1241&bih=584&tbm=isch&tbnid=laoJQKq6eSL6cM:&imgrefurl=http://www.skolio.cz/main/clanek.php%3Fid%3D102&docid=5nrS3ncvb0ltyM&imgurl=http://www.skolio.cz/obr/ilu_17.jpg&w=250&h=220&ei=PT1YULq7BMr04QSPx4GoBg&zoom=1&iact=hc&vpx=206&vpy=169&dur=1636&hovh=177&hovw=200&tx=127&ty=54&sig=111054681838207290101&sqi=2&page=1&tbnh=123&tbnw=141&start=0&ndsp=24&ved=1t:429,r:1,s:0,i:73

http://www.google.cz/imgres?q=skoli%C3%B3za&num=10&hl=cs&biw=1241&bih=584&tbm=isch&tbnid=2D0ZMmthATCqXM:&imgrefurl=http://www.homeopathyclinicprague.cz/en/case%2Bstudies/back%2Bpain%2Band%2Bsciosis/back%2Bpain%2Band%2Bsciosis.html&docid=t6aKWSPck66MjM&imgurl=http://www.homeopathyclinicprague.cz/ftp/case_studies/scoliosis_normal_vs_scoliotic.jpg&w=428&h=320&ei=PT1YULq7BMr04QSPx4GoBg&zoom=1&iact=hc&vpx=554&vpy=160&dur=2718&hovh=194&hovw=260&tx=153&ty=98&sig=111054681838207290101&sqi=2&page=1&tbnh=123&tbnw=166&start=0&ndsp=24&ved=1t:429,r:4,s:0,i:82

<http://www.google.cz/imgres?q=lord%C3%B3za&num=10&hl=cs&biw=1241&bih=584&tbm=isch&tbnid=aldEPXiHUBEH M:&imgrefurl=http://forum.teretana.net/viewtopic.php%3Ft%3D16409&docid=eZPcb-v7yJ6HmM&imgurl=http://www.sportujeme.sk/galeria/lordoza.jpg&w=306&h=283&ei=JT5YUPChIcj64QSC3YDwDA&zoom=1&iact=hc&vpx=168&vpy=165&dur=5501&hovh=217&hovw=233&tx=133&ty=143&sig=111054681838207290101&sqi=2&page=1&tbnh=117&tbnw=128&start=0&ndsp=28&ved=1t:429,r:1,s:0,i:73>

http://www.google.cz/imgres?q=lord%C3%B3za&start=55&num=10&hl=cs&biw=1241&bih=584&tbm=isch&tbnid=PF CWQE0 Y8DvM:&imgrefurl=http://pl.wikipedia.org/wiki/Lordoza&docid=WZZwgxeyVIZp8M&imgurl=http://upload.wikimedia.org/wikipedia/commons/thumb/8/83/Ou_bien_le_dos_rond_la_cyphose_cest-a-dire_a_convwxite_posterieure.jpg/150px-Ou_bien_le_dos_rond_la_cyphose_cest-a-dire_a_convwxite_posterieure.jpg&w=150&h=337&ei=jz5YUNuwB8GXhQfKs4HYCw&zoom=1&iact=hc&vpx=549&vpy=102&dur=1108&hovh=270&hovw=120&tx=100&ty=142&sig=111054681838207290101&page=3&tbnh=126&tbnw=57&ndsp=29&ved=1t:429,r:3,s:55,i:101

http://www.google.cz/imgres?q=kyf%C3%B3za&num=10&hl=cs&biw=1241&bih=584&tbm=isch&tbnid=vz84hpXnJSY2eM:&imgrefurl=http://www.medicabaze.cz/index.php%3F%26sec%3Dterm_detail%26termId%3D154%26tname%3DAnkylozuj%25C3%25ADc%25C3%25AD%2Bspondylitida&docid=a6Ab9PwPH9CSiM&imgurl=http://www.medicabaze.cz/control-center/data/obr.-1-1307558934.jpg&w=235&h=320&ei=7z5YUIyRIMzY4QTloYCwAg&zoom=1&iact=hc&vpx=631&vpy=219&dur=1439&hovh=257&hovw=189&tx=86&ty=191&sig=111054681838207290101&sqi=2&page=1&tbnh=125&tbnw=92&start=0&ndsp=25&ved=1t:429,r:13,s:0,j:110

http://www.google.cz/imgres?q=kyf%C3%B3za&num=10&hl=cs&biw=1241&bih=584&tbm=isch&tbnid=5rp8kb_speaBIM:&imgrefurl=http://www.symbinatur.com/Kyfoza-u-dospivajicich-clanek-1038.html&docid=EHkoqN_hcUeXdM&imgurl=http://www.symbinatur.com/obrazky/texty/1038/1.jpg&w=331&h=338&ei=7z5YUIyRIMzY4QTloYCwAg&zoom=1&iact=hc&vpx=92&vpy=247&dur=4755&hovh=228&hovw=222&tx=180&ty=173&sig=111054681838207290101&sqi=2&page=1&tbnh=125&tbnw=125&start=0&ndsp=25&ved=1t:429,r:9,s:0,j:98

<http://www.google.cz/imgres?q=RAKOVINA+PRSU&hl=cs&biw=1241&bih=584&tbm=isch&tbnid=a7q2aWt3DdO6dM:&imgrefurl=http://www.kafe.cz/chci-byt-zdrava/nemoci-tela/jak-poznat-rakovinu-prsu-ii-3573.aspx&docid=xPE3EqpDKmRyxM&imgurl=http://files.viaweb.cz/image/27/nemoci-tela-rakovina-prsu-ii-1.jpg&w=500&h=366&ei=j0BYUL2aLYuZhQeWiYDIDA&zoom=1&iact=hc&vpx=116&vpy=215&dur=5104&hovh=192&hovw=262&tx=151&ty=174&sig=111054681838207290101&page=1&tbnh=160&tbnw=213&start=0&ndsp=10&ved=1t:429,r:0,s:0,i:123>

http://www.google.cz/imgres?q=rakovina+prsu&hl=cs&sa=X&biw=1241&bih=584&tbm=isch&prmd=imvns&tbnid=luZo-7WRqU1XwM:&imgrefurl=http://www.novinky.cz/zena/zdravi/97969-sance-na-vyleceni-rakoviny-prsu-se-zdvojnaso-bila.html&docid=aGd542qLwLW6uM&imgurl=http://media.novinky.cz/195/81954-top_foto2-wntlx.jpg&w=400&h=225&ei=-EBYUJW-Ole7hAe2-YGICQ&zoom=1&iact=hc&vpx=286&vpy=306&dur=581&hovh=169&hovw=300&tx=218&ty=163&sig=111054681838207290101&page=1&tbnh=131&tbnw=232&start=0&ndsp=10&ved=1t:429,r:6,s:0,i:145

[http://www.google.cz/imgres?q=VP%C3%81%C4%8CEN%C3%81+BRADAVKA&hl=cs&biw=1241&bih=584&tbm=isch&tbnid=ehxZjgj3m3WxEM:&imgrefurl=http://www.babyonline.cz/porod/predporodni-priprava/bradavky&docid=JbskDvDZq8tbpM&imgurl=http://data.babyonline.quonia.cz/Image/Porod/bradavka\(1\).jpg&w=420&h=284&ei=eEFYUPvzG8m3hAfCsoCwCg&zoom=1&iact=hc&vpx=237&vpy=177&dur=7223&hovh=186&hovw=273&tx=111&ty=106&sig=111054681838207290101&page=1&tbnh=99&tbnw=147&start=0&ndsp=21&ved=1t:429,r:1,s:0,i:73](http://www.google.cz/imgres?q=VP%C3%81%C4%8CEN%C3%81+BRADAVKA&hl=cs&biw=1241&bih=584&tbm=isch&tbnid=ehxZjgj3m3WxEM:&imgrefurl=http://www.babyonline.cz/porod/predporodni-priprava/bradavky&docid=JbskDvDZq8tbpM&imgurl=http://data.babyonline.quonia.cz/Image/Porod/bradavka(1).jpg&w=420&h=284&ei=eEFYUPvzG8m3hAfCsoCwCg&zoom=1&iact=hc&vpx=237&vpy=177&dur=7223&hovh=186&hovw=273&tx=111&ty=106&sig=111054681838207290101&page=1&tbnh=99&tbnw=147&start=0&ndsp=21&ved=1t:429,r:1,s:0,i:73)

http://www.google.cz/imgres?q=VP%C3%81%C4%8CEN%C3%81+BRADAVKA&hl=cs&biw=1241&bih=584&tbm=isch&tbnid=fbv1wdjZD-teSM:&imgrefurl=http://www.zpovednice.cz/admin/detail.php%3Fstatusik%3D553712%26kateg%3D1%26nove%3D0%26orderbyide&docid=A5dz2Zh0lh7LJM&imgurl=http://www.omlazeni.cz/shared_files/uploaded_new/0/7341/690805_1.jpg&w=165&h=172&ei=eEFYUPvzG8m3hAfCsoCwCg&zoom=1&iact=hc&vpx=195&vpy=328&dur=3066&hovh=138&hovw=132&tx=134&ty=111&sig=111054681838207290101&page=1&tbnh=120&tbnw=118&start=0&ndsp=21&ved=1t:429,r:8,s:0,i:95

http://www.google.cz/imgres?q=gynekomastie+u+mu%C5%BE%C5%AF&hl=cs&biw=1241&bih=584&tbm=isch&tbnid=IIPzw5TDSPu6eM:&imgrefurl=http://revue.idnes.cz/steven-tyler-odhalil-telo-ve-velikosti-prsou-dohani-svou-pritelkyni-1jh-lidicky.aspx%3Fc%3DA111118_112956_lidicky_nh&docid=IhleffRnQfPI8M&imgurl=http://i.idnes.cz/11/112/cl6/NH3f3f65_steven.jpg&w=630&h=451&ei=JkNYUOuml4aYhQe834GABA&zoom=1&iact=hc&vpx=701&vpy=284&dur=5024&hovh=190&hovw=266&tx=174&ty=132&sig=111054681838207290101&page=1&tbnh=116&tbnw=144&start=0&ndsp=21&ved=1t:429,r:11,s:0,i:104

<http://www.google.cz/imgres?q=gynekomastie+u+mu%C5%BE%C5%AF&hl=cs&biw=1241&bih=584&tbm=isch&tbnid=cpMw3z7eeb0ELM:&imgrefurl=http://www.plastickachirurgie.com/operace-muzskych-prsu-gynekomastie.php&docid=wi9zD2RaR1iTIM&imgurl=http://www.plastickachirurgie.com/fotogalerie/43.jpg&w=260&h=286&ei=JkNYUOuml4aYhQe834GABA&zoom=1&iact=hc&vpx=607&vpy=246&dur=3988&hovh=229&hovw=209&tx=137&ty=134&sig=111054681838207290101&page=1&tbnh=120&tbnw=109&start=0&ndsp=21&ved=1t:429,r:17,s:0,i:123>

Číslo projektu: **CZ.1.07/1.5.00/34.0328**

Název materiálu: **SYMPTOMATOLOGIE A DIAGNOSTIKA**

Vyučovací předmět: **Somatologie, biologie,
ošetřovatelství, klinická propedeutika, první pomoc**

Datum tvorby: **2013**